

PROTOCOLE POUR LE DEPISTAGE OFFICIEL DE LA MALADIE DE LEGG PERTHES CALVE

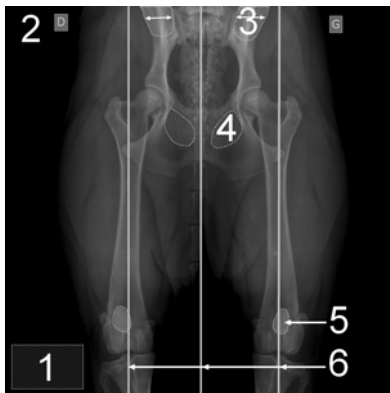
Les radiographies officielles de dépistage de cette affection peuvent être réalisées à partir de l'âge de **15 mois pour les Yorkshire Terrier et les Biewer Terrier**. Elles sont effectuées par le Docteur Vétérinaire choisi par le propriétaire du chien selon un protocole fixé.

Les radiographies ne sont pas obligatoirement réalisées sous anesthésie générale ou sédation profonde. Elles peuvent être faites vigiles.

Le vétérinaire réalisant les radiographies a **l'obligation de contrôler l'identification de l'animal radiographié** officiellement et **indique de façon indélébile sur les clichés** :

- le nom du vétérinaire ayant pratiqué les radiographies
- la date de l'examen
- la race, le numéro d'identification, le nom, le sexe et la date de naissance de l'animal
- les indications de position (hanche droite ou gauche).

Le dépistage officiel correspond à une radiographie du bassin : animal placé sur le dos, postérieurs en extension, fémurs parallèles et rotules au « zénith ».



- 1 : Identification correcte du cliché
- 2 : Latéralisation droite/gauche
- 3 : Egalité de la largeur des ailes iliaques
- 4 : Egalité des foramens obturés
- 5 : Rotules au « zénith »
- 6 : Parallélisme des fémurs et du rachis

Le Docteur Vétérinaire remplit alors l'attestation aux propriétaires du chien certifiant avoir pratiqué les radiographies de l'animal, avoir contrôlé son identification. Ce document est indispensable pour l'envoi des radiographies au club de race.

L'envoi des fichiers informatique peut se faire par mail au club de race, Les radiographies doivent être en format DICOM ou jpeg.